

AFA

ASSOCIATION
FRANCAISE POUR L'
APPAREILLAGE

Agrément formation n° 11752965575

ANPAN

Association Médicale de
Perfectionnement en Appareillage
Nationale

Agrément formation n° 41.54.01934.54
N° siret 392 813 507 00028
Code APE 8559A - Association loi 1901

CLERMONT FERRAND 2018



Escarre, prévention des risques

Protection péri-lésionnelle

Dermite associée à l'incontinence

Prévention et soin

Protections sous les pansements



EscarProtect



EscarProtect

Caractéristiques



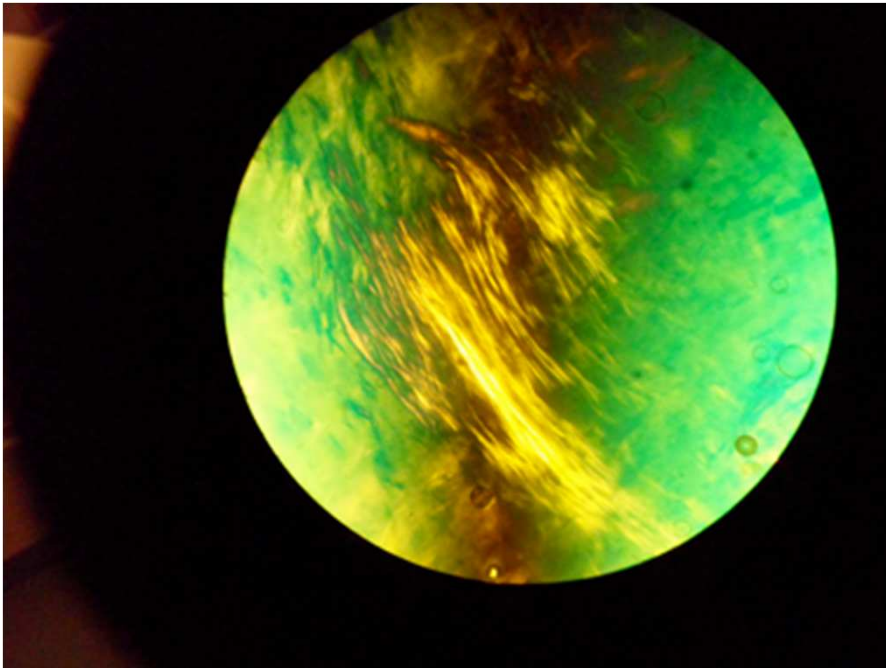
- Mousse cristalline
- Polymère basé sur l'acide stéarique
- Dispositif médical de classe 1
- Sans parabènes ni conservateurs
- Pénétration rapide, non gras



MHEVOZYX[®]

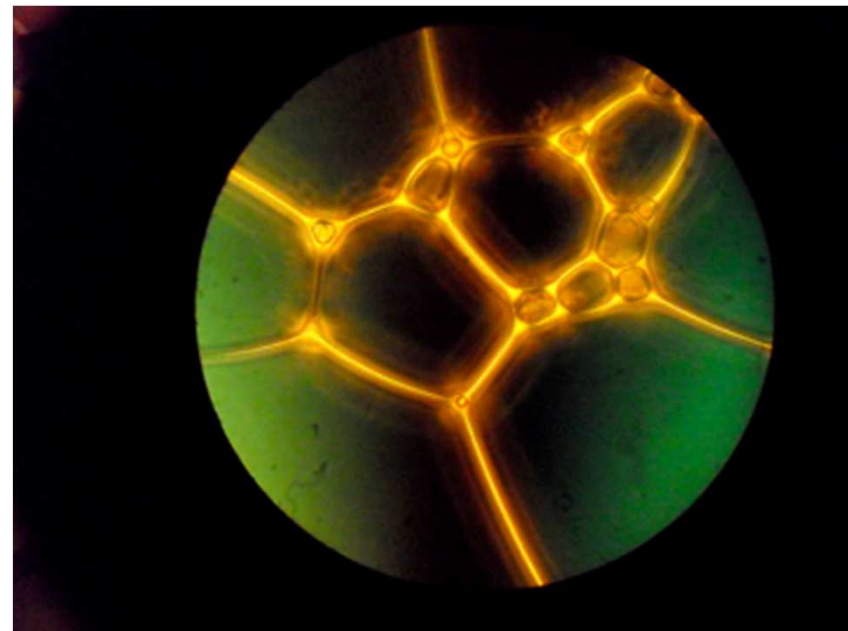
Polymère constitutif

Cristal liquide, anisotrope, smectique
faiblement lyotrope




Forme liquide

Forme mousse



PROTECTION CUTANEE



EscarProtect

Base commune avec AblaProtect



1^{er} cas clinique

Dr Emmanuelle Candas, APHP, Ste Perine

- Mme L âgée de 77ans
- Diabétique DNID
- HTA, ACFA
- Troubles cognitifs évoluant depuis 2010 non étiquetés,
- Hypothyroïdie, dyslipidémie, surpoids:103kg
- Autonomie: dépendance totale pour les AVQ, incontinence urinaire et fécale,
- Irritation au niveau de la face interne des cuisses




Photo J 0

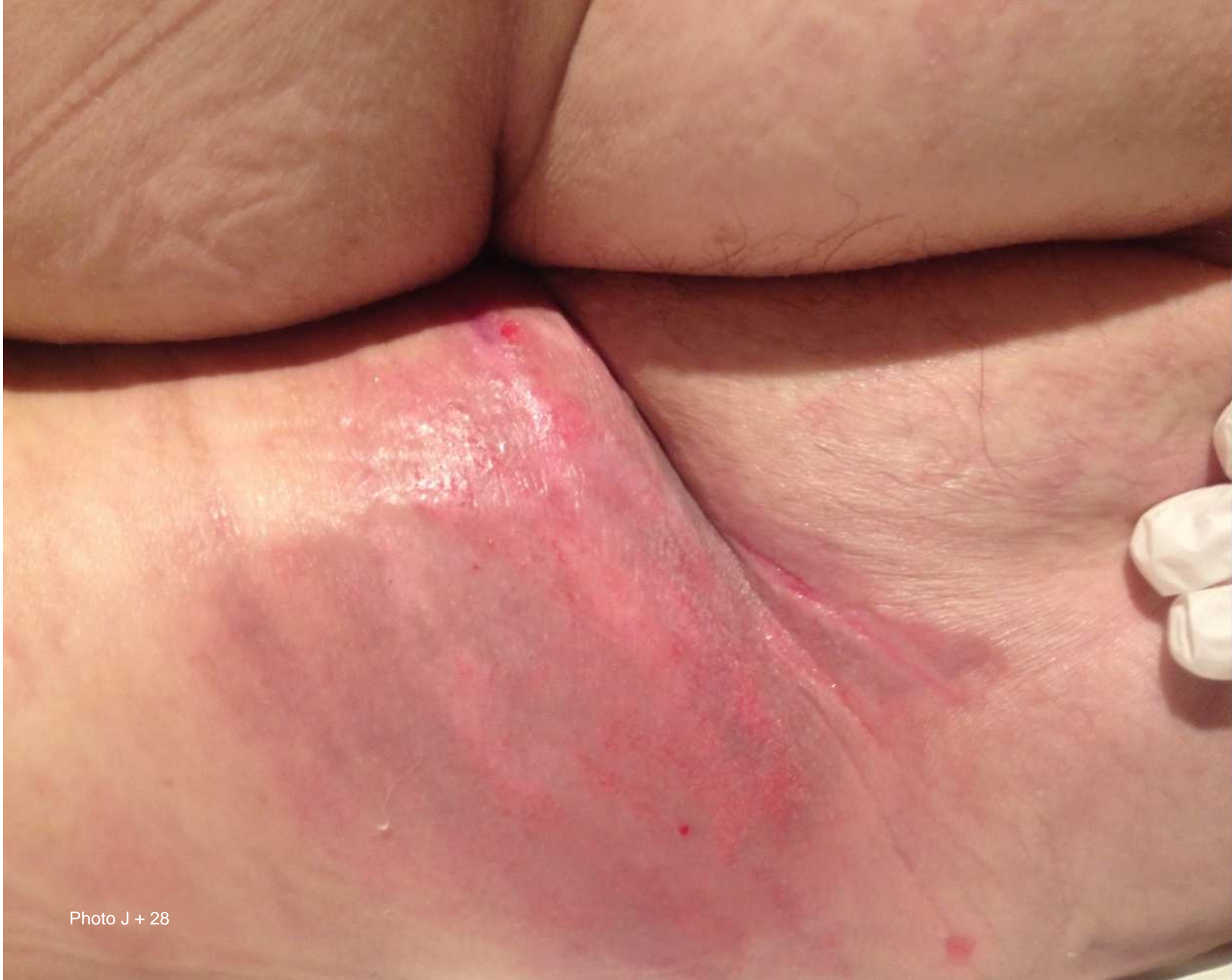

Photo J + 28

2ème cas clinique

Mme Danielle Chaumier, APHP, Tenon
Présidente des Stomathérapeutes de France, AFET

- Mme X, âgée de 75 ans, obèse (IMC = 41)
- Méningiome rachidien en D5 en 1996 avec paralysie des membres inférieurs
- Vessie neurologique (Bricker en 2013)
- Se déplace en fauteuil roulant
- Vit en maison de retraite médicalisée


- Changement de la sonde mono J du Bricker

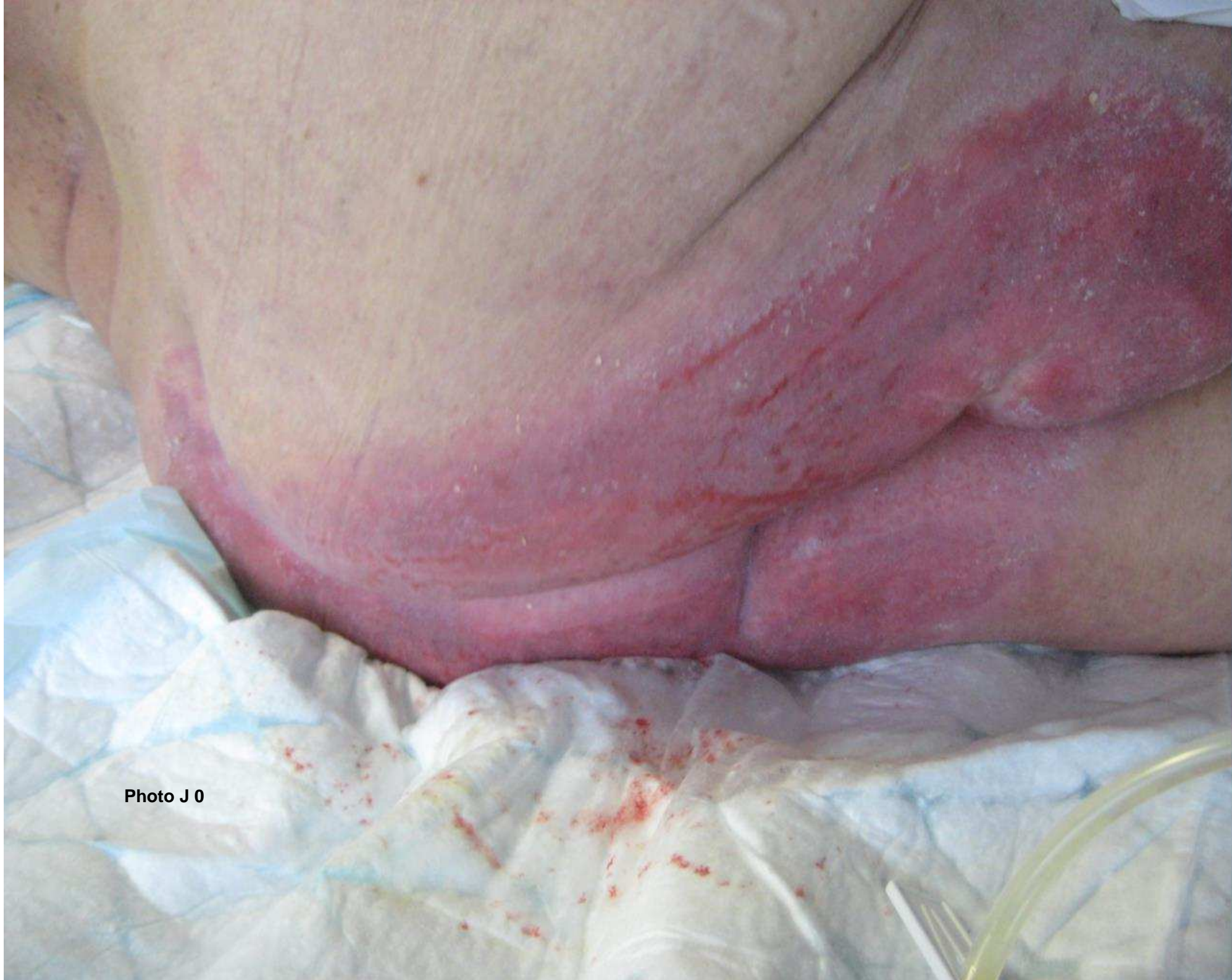
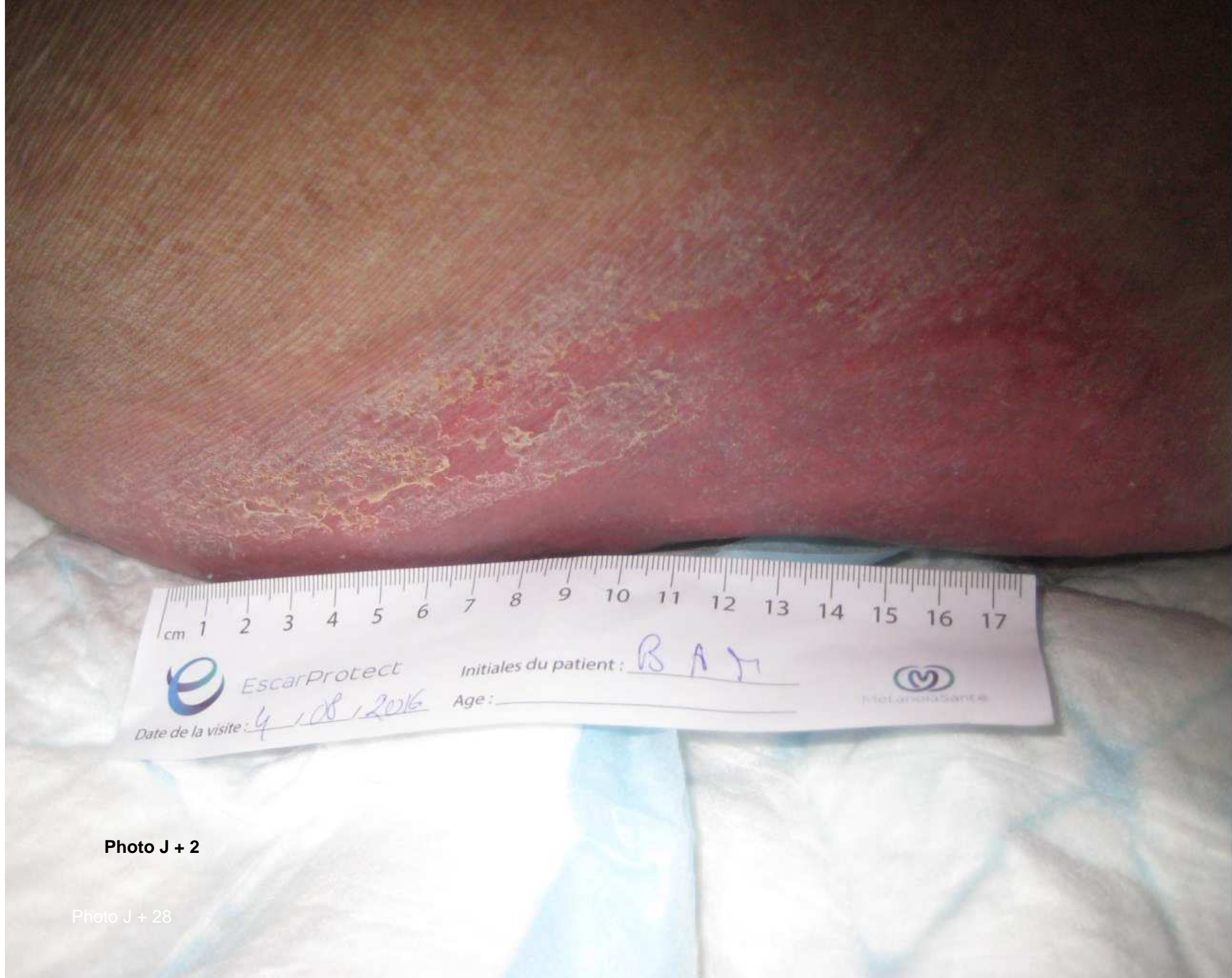
Photo J 0



cm 1 2 3 4 5 6 7 8 9 10 11 12 13 14 15 16 17

 EscarProtect

Initiales du patient: B A M

Age: _____

Date de la visite: 4 / 08 / 2016


 MetLife Santé

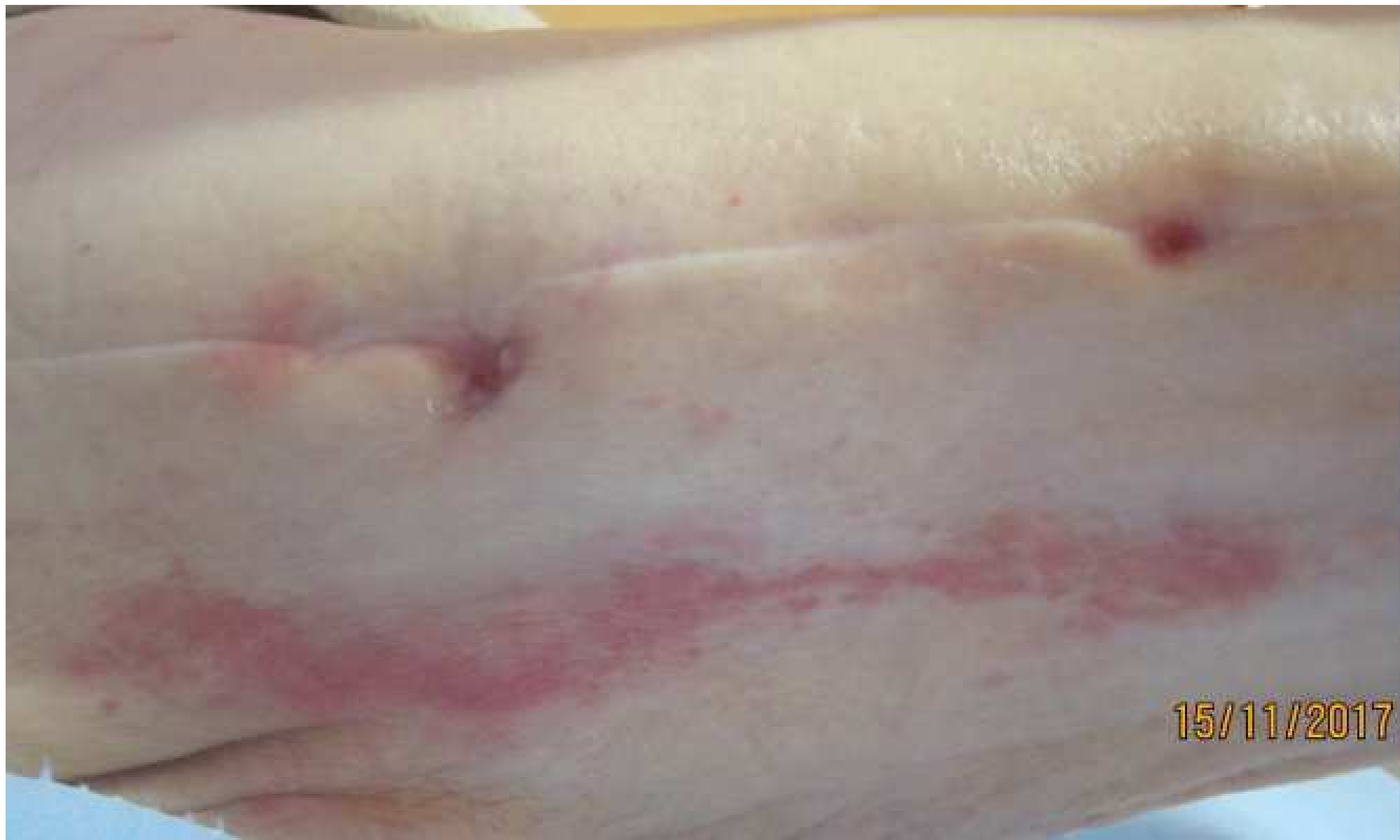Photo J + 2

Photo J + 28

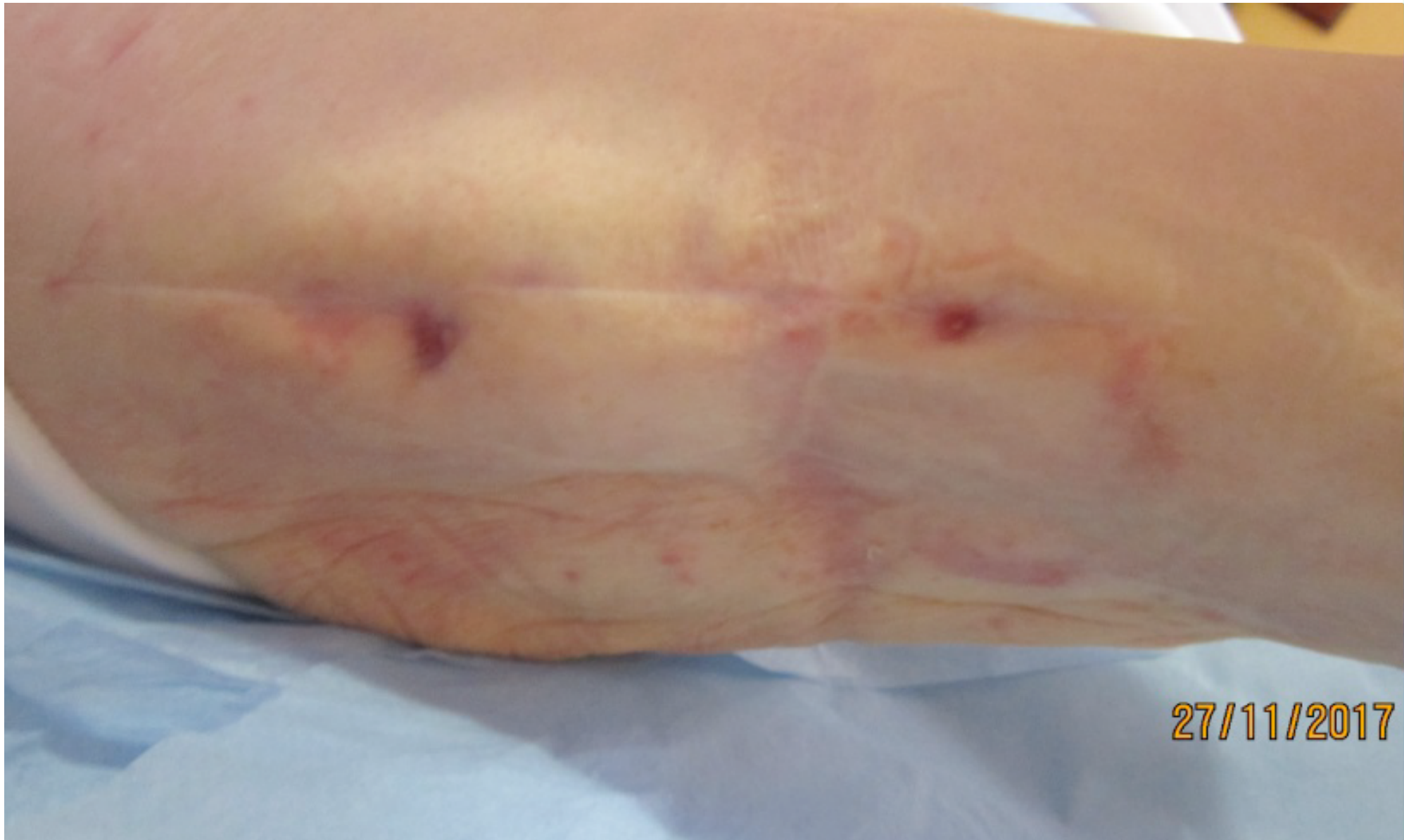
3^{ème} cas clinique

Dr Carroue, MedCo, Gériatre, EHPAD 89

- Mme, 88 ans, vit en EHPAD depuis 2005
- Alzheimer
- Insulino-dépendante
- Insuffisance veineuse,
- Pathologie neuro-dégénérative évoluée
- Amputation sous genou droit en 2013
- Abscesses purulents sur matériel chir (3 broches).
- Incontinence urinaire et fécale



15/11/2017



27/11/2017

4^{ème} cas clinique

Dr Carroue, MedCo, Gériatre, EHPAD 89

Mme Pinto, réf P&C

- M T, âgé de 96 ans
- Vit en EHPAD depuis aout 2016
- GIR 2 = altération de l'autonomie
- baisse des réserves fonctionnelles
- matelas alternating, verticalisateur pour les transferts
- Incontinence occasionnelles
- Escarre stade 3 avec présence de fibrine

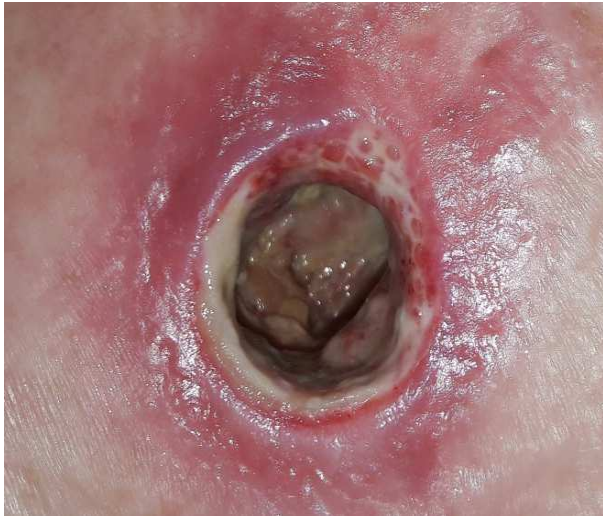

Photo 4/10

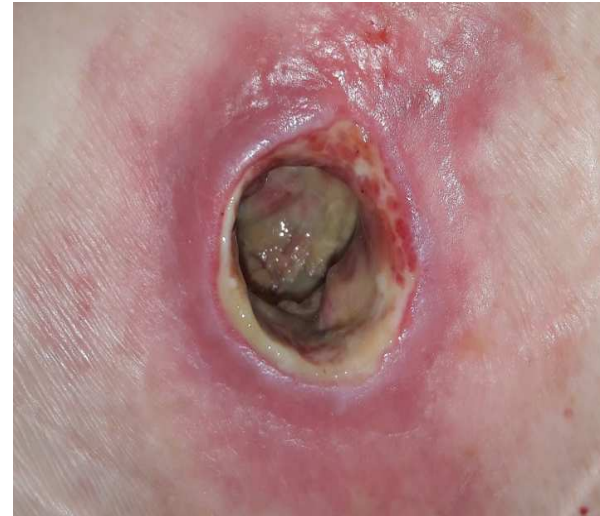

Photo 6/10

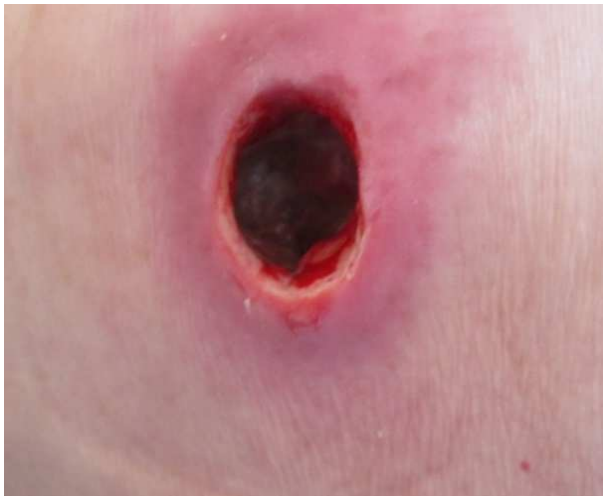

Photo 14/10

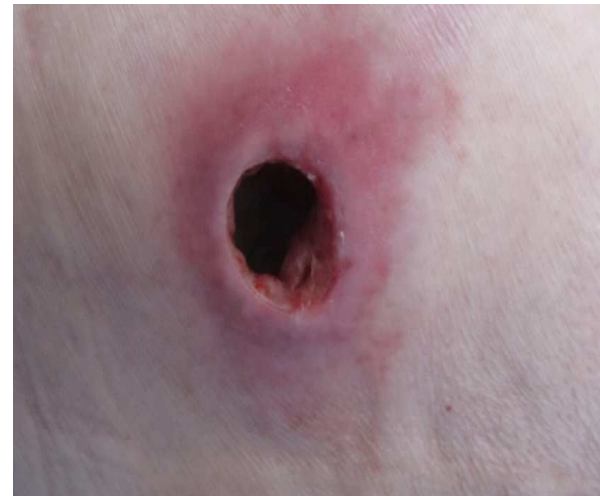

Photo 23/10

Apports d'EscarProtect

- Galénique
- Rapidité mise en oeuvre
- Non gras, ne tâche pas,
- Non lessivable, pas besoin de refaire une application après une nouvelle toilette. Reste plusieurs heures
- Économique: 1,5 l de mousse



Conclusion

Les utilisateurs d'EscarProtect ont validé son intérêt en prévention et soin de la peau dans des situations de fragilisation cutanée.

Frottements et / ou macération



Merci de votre attention!



Métanoïa Santé

